

Д. Р. ЗАКИРОВА<sup>1</sup>, Е. Н. ИКСАНОВА<sup>1</sup>, Г. Н. НАБИУЛЛИНА<sup>1</sup>, Н. Б. АМИРОВ<sup>2</sup>, Г. Р. ХУЗИНА<sup>2,3</sup>

<sup>1</sup> ФКУЗ «Медико-санитарная часть Министерства внутренних дел России по Республике Татарстан», Казань

<sup>2</sup> ФГБОУ ВО «Казанский государственный медицинский университет» МЗ РФ, Казань

<sup>3</sup> Казанская государственная медицинская академия – филиал ФГБОУ ДПО «Российская медицинская академия непрерывного профессионального образования» МЗ РФ, Казань

# Паранеопластический менингоэнцефалит, ассоциированный с В-клеточной лимфомой (клиническое наблюдение)

Закирова Дилара Ренатовна

начальник неврологического отделения Клинического госпиталя

ФКУЗ «Медико-санитарная часть Министерства внутренних дел России по Республике Татарстан»

E-mail: dilyara.zakirova555@yandex.ru

**Резюме.** Цель исследования – оценка тактики ведения пациента с паранеопластическим синдромом, ассоциированным с В-клеточной лимфомой. Представлены особенности клинических проявлений на примере собственного клинического наблюдения, представлена характеристика дифференциальной диагностики менингоэнцефалитов. Оценивался клинический эффект лечения, переносимость терапии и прогностические факторы. **Материал и методы.** Представлено редкое клиническое наблюдение больного А., 68 лет, с диагностированным паранеопластическим синдромом в форме подострого паранеопластического менингоэнцефалита, развившегося через два года от начала В-клеточной лимфомы на фоне проводимой противоопухолевой терапии. Исследование включало данные клинического, инструментального, лабораторного методов и данные нейровизуализации. **Результаты и их обсуждение.** Представленное клиническое наблюдение позволило очертить особенности течения подострого паранеопластического энцефалита как одного из наиболее частых вариантов паранеопластических синдромов и выделить ряд «триггерных» критериев диагностического алгоритма данной нозологии. В частности, такими критериями являются: возрастной диапазон больных 55–70 лет; остро- и подостропрогрессирующая общемозговая неврологическая симптоматика; расстройство высших корковых функций (прогрессирующие изменения личности, эмоциональные нарушения, грубые нарушения памяти и мышления), расстройство сознания (возбуждение, спутанность, коматозные расстройства); психические расстройства; эпилептические приступы; онкологическая настороженность в анамнезе или указание на ранее установленное онкологическое заболевание; исключение признаков инфекционного или инфекционно-аллергического характера воспаления по данным иммунологического и нейровизуализационного методов. **Выводы.** Своевременная диагностика паранеопластических синдромов актуальна в неврологической практике и определяет прогноз жизни для пациента.

**Ключевые слова:** паранеопластический менингоэнцефалит, В-клеточная лимфома, магнитно-резонансная томография, паранеопластический синдром.

D. R. ZAKIROVA<sup>1</sup>, E. N. IKSANOVA<sup>1</sup>, G. N. NABIULLINA<sup>1</sup>, N. B. AMIROV<sup>2</sup>, G. R. KHUZINA<sup>2,3</sup>

<sup>1</sup> FSHI «Medical care unit of the Ministry of internal affairs of Russia in the Republic of Tatarstan», Kazan

<sup>2</sup> FSBEI HE «Kazan state medical university» Ministry of health of the Russian Federation, Kazan

<sup>3</sup> Kazan state medical academy – a branch of FSBEI FVE «Russian medical academy of continuing professional education» of the Ministry of health of the Russian Federation, Kazan

# Paraneoplastic meningoencephalitis associated with B-cell lymphoma (clinical observation)

Dilyara R. Zakirova

Head of the department of neurology of Clinical hospital of the FSHI «Medical care unit

of the Ministry of internal affairs of Russia in the Republic of Tatarstan»

E-mail: dilyara.zakirova555@yandex.ru

**Summary.** Aim. Evaluation of management of patient with paraneoplastic syndrome associated with B-cell lymphoma has been performed. The features of clinical manifestations have been presented on example of personal clinical observations. Differential diagnosis of meningoencephalitis has been described. Clinical efficiency of treatment, its tolerability and prognostic factors have been evaluated. **Material and methods.** Rare clinical case of patient A., 68 years old, diagnosed with paraneoplastic syndrome in a form of subacute paraneoplastic meningoencephalitis developed 2 years after the onset of b-cell lymphoma in the setting of anticancer therapy, is presented. The study includes the data from clinical, instrumental, laboratory examinations and neuroimaging. **Results and discussion.** Presented clinical observation has allowed to identify the features of clinical course of subacute paraneoplastic encephalitis as one of the most frequent



variants of paraneoplastic syndrome as well as to determine some of the «trigger» criteria of the diagnostic algorithm for this disease. In particular, such criteria are: age range of the patients 55–70 years; acute- and subacute progressive cerebral neurological symptoms; higher cortical function disorders (progressive personality changes, emotional disorders, gross disturbance of memory and thinking), disturbances of consciousness (agitation, confusion, coma disorders); psychic disorders; epileptic seizures; the history of oncological awareness or previously diagnosed cancer, ruling out the signs of infectious or infectious-allergic origin of the inflammation according to immunological and neuroimaging methods.

**Conclusion.** Timely diagnosis of paraneoplastic syndromes is highly relevant in neurological practice. It determines potential for survival for the patient.

**Key words:** paraneoplastic meningoencephalitis, b-cell lymphoma, magnetic resonance imaging, paraneoplastic syndrome.

Паранеопластические синдромы (ПНС) – это обширная группа синдромов, возникающих, как правило, при злокачественных висцеральных новообразованиях вдали от первичного очага, или неметастатические системные клинико-лабораторные проявления онкологического заболевания. Паранеопластические синдромы выявляются также при некоторых доброкачественных новообразованиях и заболеваниях неопухолевого природы (например, при ревматических заболеваниях, хронических неспецифических заболеваниях легких, эндокринных нарушениях и др.). Наиболее высокая частота онкологических заболеваний наблюдается в старшей возрастной группе, это говорит о том, что паранеопластические синдромы поражают преимущественно лиц пожилого и среднего возраста. В большинстве случаев паранеопластические синдромы развиваются при лимфоме, карциноме легких и бронхокарциноме, при гинекологическом раке.

При отсутствии клинических проявлений первичного онкологического процесса именно паранеопластический синдром может стать неспецифическим маркером новообразования, причем проявления паранеопластического синдрома могут предшествовать клиническим проявлениям новообразования за период до 36 мес. Кроме того, одновременное появление паранеопластического синдрома и локальных симптомов злокачественной опухоли может усложнить клиническую картину и затруднить распознавание онкологического заболевания. На сегодняшний день критериями паранеопластических заболеваний принято считать не только совместное существование онкологического и неонкологического заболеваний, но и их параллельное развитие. Спектр паранеопластических синдромов включает в себя неврологические, кожные, гематологические, почечные, гастроэнтерологические и другие виды. Лечение их осуществляется специалистами: неврологами, онкологами, эндокринологами, кардиологами, гастроэнтерологами, гематологами, дерматологами, врачами общей врачебной практики и др., что делает проблему своевременной диагностики паранеопластических синдромов одной из актуальных и междисциплинарных проблем.

Развитие паранеопластических синдромов, обусловленное неспецифическими реакциями со стороны различных органов и систем, эктопической продукцией опухолью биологически активных веществ или системными аутоиммунными механизмами, что затрудняет создание единой классификации паранеопластических синдромов, которые характеризуется разнообразием клинических проявлений. В этой связи существует несколько вариантов упорядочивания таких синдромов, наиболее распространенным из которых является классификация по органно-системному принципу с учетом поражения тех или иных органов.

Согласно данной классификации (по Mitchell R. Sh., Kumar V., Abbas A. K., Fausto N., 2007), различают неврологические, эндокринные, кожно-слизистые (дерматологические), гематологические и некоторые другие виды паранеопластических синдромов (ПНС) (табл. 1) [1, 2]. Характерными особенностями ПНС являются: общие патогенетические механизмы; патогенетическая взаимосвязь

с онкологическими заболеваниями; неспецифичность клинической симптоматики и лабораторных показателей; возможность развития паранеопластического синдрома до появления локальных признаков опухоли, одновременно с локальными признаками опухоли либо на заключительных стадиях болезни; часто неэффективность терапии и/или повторное возникновение синдрома во время рецидива, редко исчезновение синдрома после радикального лечения новообразования (5–10 % эффективности). По патогенетическим механизмам ведущими и определяющими течение паранеопластического синдрома являются следующие [2, 3, 4]:

1. Продукция опухолью биологически активных веществ – протеинов и полипептидов [факторов роста, интерлейкинов, цитокинов, простагландинов, эмбриональных протеинов (раково-эмбрионального антигена, альфа-фетопротеина)], иммуноглобулинов, энзимов и др.

2. Повышенный иммунный ответ с развитием специфических аутоиммунных реакций, синтез специфических аутоиммунных комплексов.

3. Образование эктопических рецепторов и конкурентное блокирование действия нормальных гормонов биологически неактивными гормонами/протеинами, продуцируемыми опухолью.

4. Антигенная стимуляция, обусловленная освобождением энзимов и других клеточных компонентов, в норме отсутствующих в кровяном русле, но циркулирующих в условиях патологической васкуляризации опухоли и при разрушении базальных мембран (механизм «запрещенный контакт»).

5. Генетически обусловленная повышенная аутоиммунная реактивность.

Наиболее тяжелая в клиническом отношении группа паранеопластических синдромов – это паранеопластические неврологические расстройства [4, 5], которые вовлекают в патологический процесс как центральную, так и периферическую нервную систему, многие из них сопровождаются нейродегенерацией (например, мозжечковая паранеопластическая дегенерация) или воспалением (менингоэнцефалит, энцефаломиелит и др.), а некоторые могут клинически улучшаться на фоне лечения (например, миастенический синдром Ламбера – Итона). Клиническая картина неврологических паранеопластических синдромов разнообразна: мозжечковая атаксия, головокружение, нистагм, затруднение глотания, потеря мышечного тонуса, нарушение координации движений, дизартрия, нарушение зрения, расстройства сна, когнитивные нарушения, эпилепсия, деменция, чувствительные нарушения, расстройства сознания и психические нарушения (табл. 2).

На сегодняшний день ведущим механизмом развития неврологических паранеопластических синдромов является аутоиммунный механизм: известно более 30 паранеопластических антигенов, которые определяют выработку специфических аутоантител и ассоциированы с поражением нервной системы. В частности, к паранеопластическим антигенам относятся [2]:

1. А-субъединица белка никотинового ацетилхолинового рецептора.

**Таблица 1. Паранеопластические синдромы в общей врачебной практике  
(по Mitchell R. Sh., Kumar V., Abbas A. K., Fausto N., 2007)**

Формы/синдромы	Опухоли, ответственные за развитие ПНС	Механизм развития
<b>Неврологические паранеопластические синдромы</b>		
Паранеопластическая мозжечковая дегенерация	Рак легких, молочной железы, яичника	Аутоиммунный
Паранеопластический менингоэнцефалит/энцефаломиелит	Лимфома, карцинома	Воспаление головного и спинного мозга
Лимбический энцефалит	—	Воспаление головного мозга
Стволовой энцефалит	—	Воспаление головного мозга
Миастенический синдром Ламбера – Итона	Рак легкого	Аутоиммунный
Анти-NMDA-рецепторный энцефалит	Тератома яичника	Аутоиммунный
Опсуклонус	Нейробластома	Аутоиммунный
Полимиозит	—	Аутоиммунный
<b>Эндокринные паранеопластические синдромы</b>		
Синдром гиперкортицизма	Рак легких, тимомы, рак поджелудочной железы, опухоли нервной системы	Эктопический АКТГ и АКТГ-подобные вещества
Синдром неадекватной секреции антидиуретического гормона (синдром Пархона) – СНАДГ	Мелкоклеточный рак легких, опухоли ЦНС	Предсердный натрий-уретический пептид
Синдром гиперкальциемии	Плоскоклеточный рак легких, рак молочной железы, почек, яичника, лимфома	Синтез PTHrP, TGF- $\alpha$ , IL-1, ФНО
Синдром гипогликемии	Фибросаркома, мезенхимальные саркомы, гепатоцеллюлярная карцинома	Инсулин или инсулиноподобные вещества
Карциноидный синдром	Бронхокарцинома, рак желудка, рак поджелудочной железы	Серотонин, брадикинин
<b>Кожно-слизистые (дерматологические) паранеопластические синдромы</b>		
Дерматомиозит	Бронхогенный рак, рак молочной железы	Аутоиммунный
Acanthosis nigricans	Рак желудка, рак легких, рак матки	Аутоиммунная секреция ЭФР (эпидермальный фактор роста)
Синдром Лезера – Трела	—	Аутоиммунный
Синдром Свита	—	Аутоиммунный
Некротическая мигрирующая эритема	Глюкагонома	Аутоиммунный
Гангренозная пиодермия	—	Аутоиммунный
Цветущий папилломатоз кожи	—	Аутоиммунный
Герпетиформный дерматит Дюринга	—	Аутоиммунный
<b>Гематологические паранеопластические синдромы</b>		
Гранулоцитоз	—	Гранулоцитарный колониестимулирующий фактор
Полицитемия	Рак почки, гемангиома мозжечка, гепатоцеллюлярная карцинома	Эритропоэтин
Синдром Труссо (мигрирующие венозные тромбозы)	Рак поджелудочной железы, бронхогенный рак	Муцины, активизирующие тромбоз



Небактериальный тромботический эндокардит	Поздние стадии рака	Гиперкоагуляция
Анемия	Опухоли тимуса	—
<b>Почечные и другие паранеопластические синдромы</b>		
Мембранозный гломерулонефрит	Рак внутренних органов	Опухольспецифичные антигены, аутоиммунный механизм
Онкогенная остеомалация	Гемангиоперицитома	FGF-23 (фактор роста фибробластов-23)

**Таблица 2. Паранеопластические неврологические синдромы. Распределение неврологических синдромов по уровням поражения**

Локализация поражения	Классический синдром	Неклассический синдром
Головной мозг, черепные нервы и сетчатка	Дегенерация мозжечка. Лимбический энцефалит. Синдром Марфана. Энцефаломиелит. Синдром опсоклонуса-миоклонуса	Стволовой энцефалит. Невропатия зрительного нерва. Опухоль-ассоциированная ретинопатия. Ретинопатия, ассоциированная с меланомой. Синдром ригидного человека
Спинальный мозг	-	Миелит. Некротическая миелопатия. Синдромы двигательного нейрона
Нервно-мышечные соединения	Миастенический синдром Ламберта — Итона	Myastenia gravis
Периферические нервы или мышцы	Сенсорная нейропатия. Дерматомиозит	Сенсорно-моторная нейропатия. Нейропатия и парапротеинемия. Нейропатия с локальным васкулитом. Приобретенная нейромиотония. Пандизавтономия. Полимиозит. Острая некротическая миопатия

2. Неспецифические РНК-связывающие белки включают группу NOVA-антигенов (содержащих КН-мотив и группу Nu-белков).

3. ДНК-связывающий белок с молекулярной массой 62 кДа, специфичный для клеток Пуркинье и принимающий участие в регуляции генной экспрессии. Это были первые сочетанные антитела, найденные в крови пациентов, страдающих мелкоячеистым раком легкого (МКРЛ).

4. Рековерин как фоторецепторный белок, способный прочно связываться с иммобилизованным родопсином. Рековерин может также синтезироваться непосредственно мелкоячеистым раком легкого и выступать как паранеопластический антиген, служа исходной позицией дегенерации сетчатки или ретинопатии.

5. К паранеопластическим антигенам относятся синаптотамин, амфифизин, а-субъединица кальциевых каналов пресинаптической мембраны, потенциалзависимые калиевые каналы и некоторые белки, локализованные в нейронах или на их поверхности.

Синтез соответствующих антител, которые являются специфичными по отношению к конкретным видам новообразований и обладают тропностью к определенным структурам головного и спинного мозга, осуществляется в структурах головного мозга (титр антител существенно выше в ликворе, чем в сыворотке крови). Эта специфичность лежит в основе рассмотрения всех специфических антител в качестве потенциальных маркеров раковых заболеваний и верификации паранеопластических синдромов. Соответствие отдельных видов паранеопластических неврологических синдромов представлено в табл. 3.

Течение паранеопластического процесса с вовлечением нервной системы различно: может наблюдаться исчезновение неврологического дефицита после хирургического удаления опухоли, а также после эффективного

химиотерапевтического, иммуносупрессивного или лучевого лечения; в ряде случаев наблюдается позитивный ответ на терапию ПНС; может наблюдаться возобновление или появление ПНС при рецидиве основного заболевания, особенно солидной опухоли или метастазирования. Также может говорить о взаимосвязи с данной патологией [4, 6, 7].

Одними из наиболее частых форм паранеопластических неврологических синдромов (ПНС) являются энцефаломиелит, энцефалит, стволовой и лимбический энцефалиты и другие ПНС с поражением структур головного мозга, которые часто ассоциированы с лимфомами. В этой связи представляет интерес следующее клиническое наблюдение.

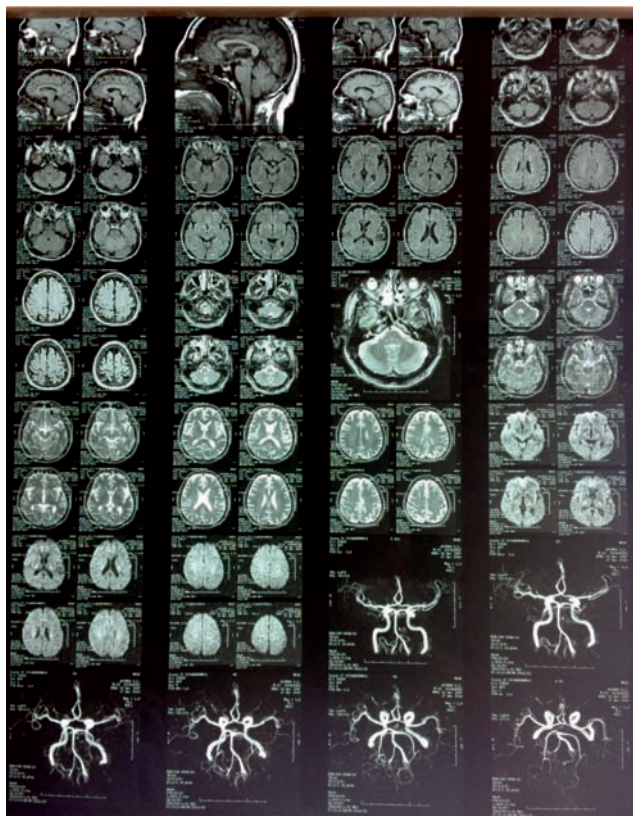
#### Клиническое наблюдение

Пациент А., 68 лет, в течение 2 лет находился под диспансерным наблюдением у онкологов с диагнозом «неходжкинская диффузная В-клеточная лимфома с поражением надключичных лимфоузлов слева» (диагноз верифицирован с помощью биопсии лимфоузла надключичной области слева). Пациент получил 6 курсов химиотерапии по программе R-CHOP-21, 8 введений ритуксимаба и ДЛТ на зоны исходного поражения с положительной динамикой. Состояние пациента было удовлетворительным. Через 2 года от начала заболевания у больного появились головные боли, бессонница ночью, сонливость днем, потеря памяти, неадекватное поведение с последующим подострым в течение одного месяца ухудшением состояния: отмечалось прогрессирующее снижение памяти, одновременно с нарастающей ежедневной головной болью (прием анальгетиков не приносил облегчения). Далее в течение 5 дней отмечалось существенное ухудшение состояния: элементы возбуждения, общая слабость, повышение АД до 170/110 мм рт. ст. (гипотензивная терапия была неэф-

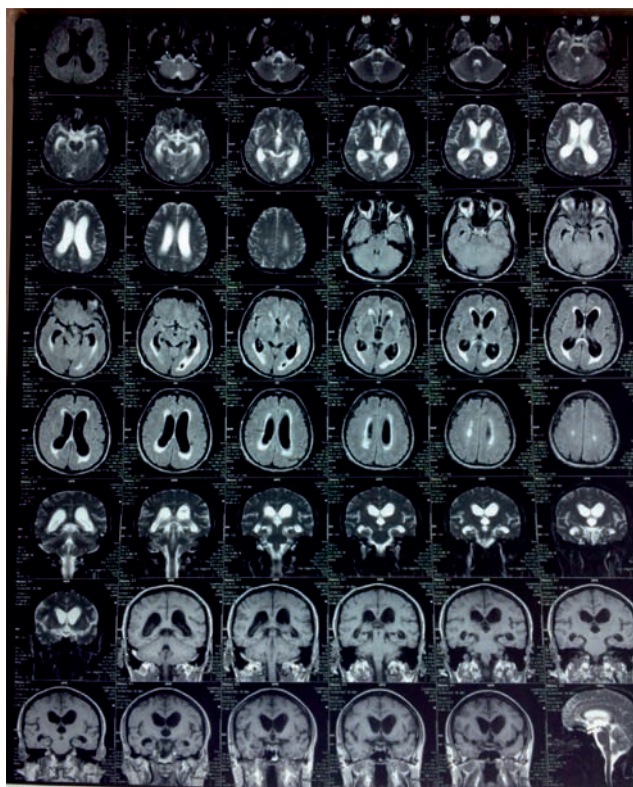




Рисунок 1. МРТ пациента А., 68 лет, с ПННС и неходжкинской диффузной В-клеточной лимфомой в динамике:

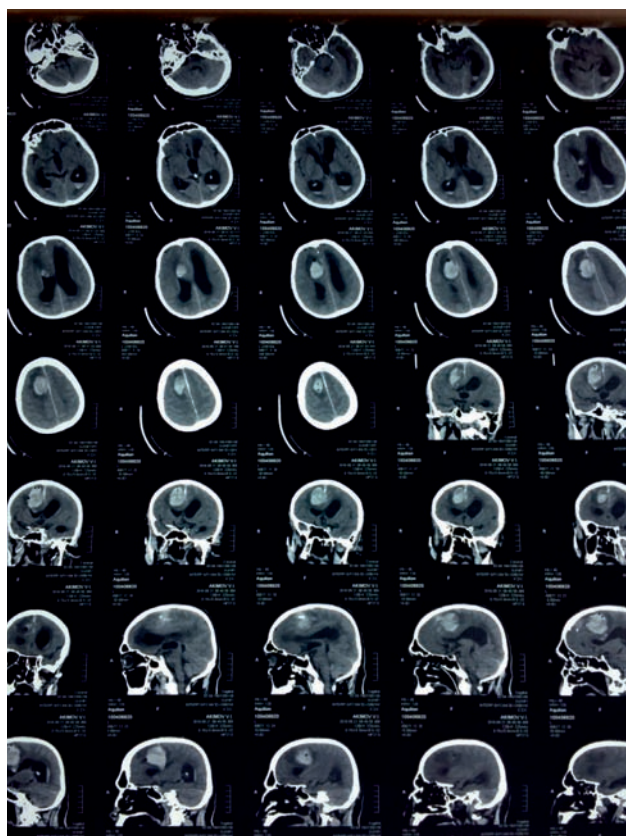
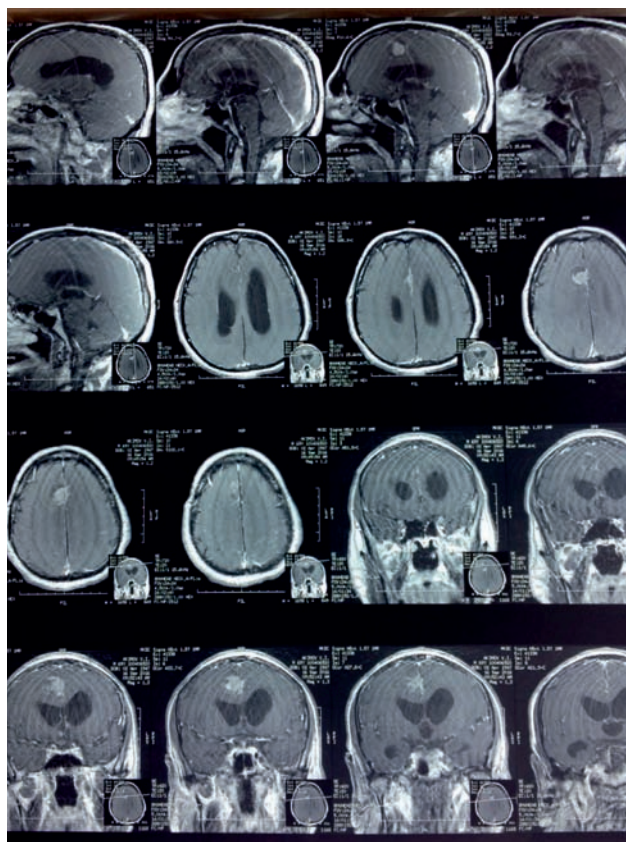


а – данные МРТ до заболевания: органические изменения не выявлены (за 3 года до начала лимфомы);



б – данные МРТ при появлении ПННС: выраженная внутренняя гидроцефалия с признаками перифокального отека в перивентрикулярных отделах больших полушарий головного мозга (через 2 года от начала лимфомы)

Рис. 2. МРТ пациента А., 68 лет, с ПННС и неходжкинской диффузной В-клеточной лимфомой и вторичным лимфобластным лейкозом в динамике: данные МРТ при прогрессировании ПННС и основного заболевания: вентрикуломегалия, объемное образование правой лобной доли (лимфома) и неокклюзионная внутренняя гидроцефалия. Вторичный острый лимфобластный лейкоз, некурательная стадия (через 3 года от начала лимфомы)



**Таблица 3. Антитела, ассоциированные с определенными видами паранеопластических синдромов и соответствующими типами новообразований**

Антитела	Синдром	Злокачественные новообразования
<b>Идентифицированные паранеопластические антитела</b>		
Анти-Hu (ANNA-1)	Паранеопластический энцефаломиелит (ПЭМ), лимбический и стволовой энцефалит, миелит, ПСН (паранеопластическая сенсорная вегетонейропатия)	Мелкоклеточный рак легкого (МКРЛ)
Анти-Yo (PCA-1)	Паранеопластическая дегенерация мозжечка (ПДМ)	Опухоли женских половых органов
Анти-Ri (ANNA-2)		Рак молочной железы (РМЖ), опухоли женских половых органов, МКРЛ, тимома
АНТН-CV2 (CRMP5)	Стволовой энцефалит, синдром опсоклонуса-миоклонуса, ПЭМ, ПДМ, хорea, увеит, неврит зрительного нерва, периферическая нейропатия	
К Ма-антигенам	Лимбический энцефалит, СРЧ	Герминогенные опухоли яичка, МКРЛ, другие солидные опухоли
К амфифизину	ПЭМ, миелопатия	МКРЛ, РМЖ
<b>Частично идентифицированные паранеопластические антитела</b>		
Анти-Tr	ПДМ	Лимфогранулематоз (ЛГМ)
АНТН-Zic4	ПДМ	МКРЛ
mGluR1	ПДМ	ЛГМ
FNNA3	Различные ПННС	МКРЛ
PCA2	Различные ПННС	МКРЛ
<b>Антитела, выявляемые при наличии или отсутствии злокачественных новообразований</b>		
К субъединицам NR1 или NR2	Энцефалит (стволовой)	Тератома (обычно яичника)
К NMDA-рецепторам	Лимбический энцефалит, нейромиотония	Тимома, МКРЛ и др.
Анти-VGKC	Миастенический синдром Ламберта – Итона (МСЛИ)	МКРЛ
Анти-VGKC Анти-AChR	Myasthenia gravis	Тимома
Анти-GAD	Пандизавтономия (ПДА), СРЧ, мозжечковая атаксия, лимбический энцефалит	МКРЛ, тимома

фективна), появились заторможенность с последующим развитием сомнолентности и неадекватное поведение.

В этом состоянии пациент поступил в неврологическое отделение ФКУЗ «Клинический госпиталь МСЧ МВД РФ по РТ». Общее состояние больного характеризовалось как тяжелое. Положение тела – пассивное. Объективно в неврологическом статусе больного отмечались: нарушение сознания до степени сопора, менингеальные знаки (ригидность затылочных мышц на 1 п/палец), нарушение следящих движений глаз, апраксия движений (команды больной не выполнял, обращенную речь не понимал).

Со стороны черепно-мозговых нервов патологических знаков выявлено не было. Функции движения были нарушены (мышечная сила диффузно снижена), выявлялись патологические рефлексы (рефлекс Бабинского, хватательный с обеих сторон), координаторные пробы пациент выполнить не мог из-за грубого нарушения высших корковых функций и двигательной апраксии.

По результатам проведенных лабораторных и инструментальных методов исследования были исключены инфекционные заболевания головного мозга (вирусы

иммунодефицита человека, простого герпеса 1-го и 2-го типов, цитомегаловирус, вирус Эпштейна – Барр не были выявлены). Больному были проведены методы ультразвукового исследования сосудов головного мозга, по результатам которого выявлялись нестенозирующие проявления атеросклероза брахиоцефальных артерий, кинкинг правой внутренней сонной артерии (ВСА) и умеренные извитости обеих позвоночных артерий (ПА), но выраженных гемодинамически значимых нарушений кровообращения головного мозга выявлено не было. С целью верификации структурных изменений головного мозга пациенту проводилась визуализация головного мозга методом магнитно-резонансной томографии (МРТ): признаков объемного процесса головного мозга не выявлено, наблюдались выраженные проявления внутренней гидроцефалии с признаками перифокального отека в перивентрикулярных отделах больших полушарий головного мозга (рис. 1).

По результатам анамнестического, инструментального и лабораторного методов исследования больному был выставлен следующий диагноз: «паранеопластический менингоэнцефалит, ассоциированный со злокачествен-





ной В-клеточной лимфомой, в форме резко выраженного общемозгового синдрома, синдрома опсоклонуса-миоклонуса, двусторонней динамической мозжечковой атаксии, выраженной статико-локомоторной атаксии, с МРТ-верифицированными сливными очаговыми изменениями перивентрикулярных отделов больших полушарий мозга, выраженной внутренней гидроцефалией, когнитивными нарушениями, церебрастеническим синдромом».

По данным фундоскопии отмечались возрастная катаракта обоих глаз, ангионейроретинопатия обоих глаз, макулодистрофия обоих глаз. Больной получил пульс-терапию дексаметазоном, на фоне которой состояние значительно улучшилось: восстановилось сознание, уменьшились головные боли, улучшилась память. При выписке в неврологическом статусе у пациента отмечалось ясное сознание, больной был полностью адекватен, восстановилась память, со стороны двигательной и координаторной сфер – без изменений, чувствительные нарушения также не выявлялись.

Больному была рекомендована поддерживающая иммуносупрессивная терапия, однако это лечение он не получал. В течение года пациент чувствовал себя хорошо, но через 10 мес. возобновились головные боли, развились постепенно прогрессирующая слабость в ногах, снижение памяти, отмечалась потеря массы тела.

Далее через 2 мес. у больного резко ухудшилось самочувствие, развилось состояние оглушения. Клинико-неврологическое исследование в этот период показало ясное сознание, однако самостоятельно беседа больной не инициировал, на вопросы отвечал односложно, большую часть вопросов оставлял без ответа, выполнял только простые задания; отмечались гипомимия лица, редкое моргание. Мышечный тонус был повышен по смешанному пирамидно-экстрапирамидному типу, больше справа, отмечалась легкая пирамидная недостаточность, координаторная и чувствительная сферы не нарушены. Отмечались грубые когнитивные нарушения: больной не мог назвать свой возраст, текущий год, время года, месяц, домашний адрес, был также грубо нарушен счет, самостоятельно не мог сесть, встать, стоять и ходить (грубая апраксия ходьбы), нуждался в постоянном постороннем уходе, мочеиспускание – через эпицистостому (грубые тазовые нарушения).

По данным электроэнцефалографии регистрировались выраженные общемозговые нарушения активности и постоянное региональное замедление по правому полушарию с амплитудным преобладанием в лобной области, данные фундоскопии выявили застойные изменения глазного дна (грубее справа) с отеком и проминирование дисков зрительного нерва в стекловидное тело. По результатам нейровизуализации и МРТ-ангиографии больному были исключены острые сосудистые заболевания и верифицированы структурные изменения головного мозга: по результатам обследования выявлена вентрикуломегалия, объемное образование правой лобной доли (лимфома) и неокклюзионная внутренняя гидроцефалия (рис. 2). Кроме того, по данным гематологического обследования установлен сопутствующий диагноз «вторичный острый лимфобластный лейкоз, некурабельная стадия. Состояние после курсов лучевой и химиотерапии по поводу злокачественной В-клеточной лимфомы надключичных лимфатических узлов». Кроме того, больному был выполнен «тар-тест» с хорошим положительным эффектом.

Дальнейшая динамика заболевания носила неуклонно прогрессирующий характер. Больному была проведена операция (стереотаксическая биопсия опухоли правой лобной доли), которая осложнилась кровоизлиянием в опухоль и боковые желудочки с последующей повторной операцией и летальным исходом.

Приведенное клиническое наблюдение наглядно иллюстрирует последовательность развития основного он-

кологического заболевания, развитие его осложнения – паранеопластического синдрома. Учитывая отсутствие завершенной и оптимальной коррекции паранеопластического синдрома, динамика прогрессирования включала последующее прогрессирующее развитие лимфомы с поражением головного мозга и развитие вторичного лимфобластного лейкоза.

### Результаты и их обсуждение

Дифференциальная диагностика паранеопластического энцефалита в обязательном порядке проводится с рядом других заболеваний ЦНС: инфекционно-воспалительными заболеваниями головного мозга (вирусными и бактериальными энцефалитами, паразитарными инвазиями), аллергическими воспалительными заболеваниями (рассеянный склероз и другие демиелинизирующие заболевания), нормотензивной гидроцефалией, другими формами деменций и прионными заболеваниями.

Диагностика паранеопластических синдромов – очень сложная клиническая задача, которая основана на клинико-anamnestическом, иммунологическом и визуализационных методах исследования. При своевременной диагностике этих состояний пациент нуждается в иммуносупрессивной терапии, которая должна проводиться длительно, непрерывно, в течение 8–10 мес. Согласно литературным данным, эффективность терапии паранеопластических синдромов часто неоднозначна. Описаны положительные эффекты кортикостероидной терапии, плазмафереза, иммуноглобулин-терапии и иммуносупрессивной терапии (циклофосфамид), а также эффективное удаление первичной опухоли в 5–10 % случаев. Наиболее эффективным признается сочетание пульс-терапии метилпреднизолона (1 г в/в капельно в течение 3 ч. 1 раз в день 5–7 дней) с азатиоприном (имураном) 100 мг ежедневно с постепенным повышением дозы до 225 мг в течение 8–10 мес. (1–4 мг/кг/сут). Своевременно проведенная иммуносупрессивная терапия или терапия плазмаферезом – наиболее патогенетически обоснованные методы коррекции паранеопластического синдрома, позволяющие добиться как регресса неврологических симптомов, так и предотвращения прогрессирования основного заболевания.

Вестник современной клинической медицины.  
2017. Т. 10. Вып. 4. С. 105–112.

### Литература

1. Деменции: руководство для врачей / Н. Н. Яхно, В. В. Захаров, А. Б. Локшина [и др.]. 3-е изд. М.: МЕДпрессинформ, 2011. 272 с.
2. Rees J. H. Paraneoplastic syndromes: when to suspect, how to confirm, and how to manage / J. H. Rees // J. Neurol. Neurosurg. Psychiatr. 2004. Vol. 75 (suppl. 2). Pp. 43–50.
3. Дамулин И. В. Дегенеративные заболевания с когнитивными расстройствами / И. В. Дамулин // Болезни нервной системы / Под ред. Н. Н. Яхно, Д. Р. Штульмана. М.: Медицина, 2003. Т. 2. С. 189–207.
4. Darnell R. B. Paraneoplastic syndromes affecting the nervous system / R. B. Darnell, J. B. Posner // Semin. Oncol. 2006. № 33 (3). Pp. 270–298.
5. Modeling the prevalence and incidence of Alzheimer's disease and mild cognitive impairment / J. A. Yesavage, R. O'Hara, H. Kraemer [et al.] // J. Psychiatr. Res. 2002. Vol. 36. Pp. 281–286.
6. Неврология: справочник практического врача / О. С. Левин, Д. Р. Штульман. 10-е изд. М.: МЕДпресс-информ, 2016. 1024 с.
7. Methods to improve the detection of mild cognitive impairment / W. R. Shackle, A. K. Romney, J. Hara [et al.] // Proc. Nat. Ac. Sci. 2005. Vol. 102. № 13. Pp. 4919–4929.

