ГАЙЗАТУЛЛИН Р. Р. [1], ВЛАСОВА Е. Б. [2]
[1] ГАУЗ «Республиканская клиническая больница» МЗ РТ, Казань
[2] АО «Центральный научно-исследовательский институт автоматики и гидравлики», Москва

Первый опыт использования гранул из биокерамики «БКС» в сочетании с аутопластикой при хирургическом лечении энхондромы фаланги пальца кисти

Гайзатуллин Раиль Радикович
заведующий отделением травматологии № 2 ГАУЗ «Республиканская клиническая больница» МЗ РТ
E-mail: Gaizatullin@bk.ru

Резюме. В статье представлены результаты хирургического лечения энхондромы средней фаланги 2-го пальца правой кисти пациента с применением фрагментированного аутотрансплантата из лучевой кости и гранул из биокерамики «БКС». Оценка результатов хирургического лечения проведена на основании клинического, рентгенологического и морфологического методов исследования.
Ключевые слова: костнозамещающие материалы, гранулы из биокерамики «БКС», внутрикостные доброкачественные новообразования, энхондрома костей кисти.

GAYZATULLIN R. R.[1], VLASOVA E. B.[2]
[1] SAHCI «Republican clinical hospital» of the Ministry of health of the Republic of Tatarstan, Kazan
[2] JSC «Central research institute of automation and hydraulics», Moscow

The first experience of using granules from bioceramic «BCS» in combination with autoplasty in the surgical treatment of enchondroma of the phalanx of the hand

Rail R. Gaizatullin
head of the department of traumatology No. 2 of the SAHI «Republican clinical hospital» of the Ministry of health of the Republic of Tatarstan
E-mail: Gaizatullin@bk.ru

Summary. The article presents the results of surgical treatment of an enchondroma of the middle phalanx of the 2nd finger of the patient's right hand using a fragmented autograft from the radius and granules from bioceramics «BCS». Evaluation of the results of surgical treatment was carried out on the basis of clinical, X-ray and morphological research methods.
Key words: bone substitute materials, granules from bioceramics «BCS», intraosseous benign neoplasms, enchondroma of the bones of the hand.

Введение

Наиболее часто мелкие кости кисти являются местом локализации внутрикостных доброкачественных новообразований, в том числе энхондром. Энхондромы относятся к хрящеобразующим опухолям, которые встречаются в 65 % случаев всех костных новообразований костей кисти. Наиболее часто (41,9 %) опухоли кисти выявляются у пациентов в возрасте до 30 лет. Особенностью клинического проявления является длительное бессимптомное («немое») течение заболевания. Первым клиническим проявлением опухоли у пациентов, как правило, является патологический перелом. При лечении энхондром костей кисти хирургический метод признан наиболее эффективным [1–3].

Лечение пациентов с доброкачественными опухолями костей является ортопедо-онкологической проблемой, так как удаление опухолевых очагов в пределах здоровых тканей предусматривает последующее восстановление анатомической целостности и функции оперированной конечности. Тактика лечения пациентов с дефектами костей кисти индивидуализирована в зависимости от характера предшествующего лечения, состояния тканей и функции суставов и размеров кости. Способ проведения костной пластики, выбор вида, размера и объема необходимого имплантационного материала определяется перед операцией по данным клинического и рентгенологических методов исследования. При этом следует учитывать величину,

локализацию костного дефекта и состояние прилежащих тканей [4–6].

К имплантационным материалам предъявляется целый ряд требований, наиболее значимыми из которых являются следующие: проявление способности к полной органотипической перестройке в процессе остеогенеза, резистентность к инфекции, а также они должны быть удобными для клинического применения [7].

В последнее время в реконструктивно-восстановительной хирургии стали широко использовать синтетические кальций-фосфатные биоматериалы. Такие имплантационные материалы не препятствуют развитию репаративных процессов в костных тканях, а следовательно, способствуют быстрому заживлению и восстановлению костной структуры. Отмечается, что их замещение костной тканью происходит без образования фиброзной прослойки [8].

Гранулы из биокерамики «БКС» (рис. 1), производимые в лаборатории АО «ЦНИИАГ», относятся к одному из таких имплантационных материалов.

Рисунок 1. Биокерамика «БКС»

Цель исследования – отработка новой методики, предусматривающей сочетание костной аутопластики с гранулами из биокерамики «БКС» при замещении пострезекционных дефектов коротких трубчатых костей кисти после удаления энхондром.

Материалы и методы

Исследованы результаты клинического наблюдения пациента З. (2000 г. р.), поступившего в плановом порядке в отделение № 2 (микрохирургия) ГАУЗ «РКБ МЗ РТ» с жалобами на сильный болевой синдром в области 2-го пальца правой кисти. При обследовании было отчетливо видно утолщение средней фаланги 2-го пальца правой кисти, наблюдалась отечность межфаланговых суставов. Пациент З. находился на стационарном лечении в отделении № 2 с 10.02.2021 г. по 15.02. 2021г.

Диагноз при поступлении: «энхондрома средней фаланги 2-го пальца правой кисти». Диагноз установлен на основании рентгенологического метода исследования правой кисти в прямой и боковой проекции (рис. 2). Рентгенологически новообразование представлено центрально расположенным очагом просветления в средней фаланге 2-го пальца правой кости на фоне булавовидного вздутия и истончения ее кортикальных слоев.

Доброкачественный характер новообразования позволил применить в данном случае органосохраняющий метод оперативного лечения. В ходе операции произведено удаление новообразования с последующим заполнением сформированной костной полости, комбинированным

Рисунок 2. Рентгенограммы правой кисти средней фаланги 2-го пальца (а – прямая и б – боковая проекции)

имплантационным материалом: аутотрансплантатом лучевой кости правой кисти и гранулами из биокерамики «БКС» (рис. 3). Гранулы после стерилизации перед имплантацией были замочены в физиологическом растворе с антибиотиком («Цефазолин» 1,0 %). Стерилизацию гранул проводили в сухожаровом шкафу при температуре 180 ^{0}С в течение 1 часа.

Объем пострезекционной костной полости составил около 1,5 куб. см. Аутотрансплантат дистальной части лучевой кости после изъятия фрагментировали и перемешали с гранулами из биокерамики «БКС» размером 1-2 мм в соотношении 1:3. Применение комбинированной костной пластики приведет, по нашему мнению, к полноценной органотипической перестройке имплантированного материала. При этом небольшое количество изъятого аутотрансплантата позволило уменьшить костный дефект, образованный в донорской зоне.

Рисунок 3. Гранулы из биокерамики «БКС» (размер 1-2 мм)



Основные этапы операции

Под местной анестезией раствором лидокаина 1 % – 20,0, после 3-кратной обработки операционного поля раствором антисептика (0,5%-ный спиртовой раствор хлоргексидина) выполнен П-образный разрез по тыльной

Рисунок 4. Формирование «кортикального окна»

Рисунок 5. Формирование трепанационного отверстия

Рисунок 6. Заполнение костной полости фрагментированным аутотрансплантатом и гранулами из биокерамики «БКС»

поверхности 2-го пальца кисти в проекции средней фаланги. Послойно выделена центральная порция сухожилия разгибателя. Выполнен продольный разрез сухожилия, который при помощи крючков отодвинут в сторону. Выделена средняя фаланга. Выполнены остеоперфорации

Рисунок 7. Рентгенограммы правой кисти средней фаланги 2-го пальца через 7 дней после операции (а – прямая и б – боковая проекции)

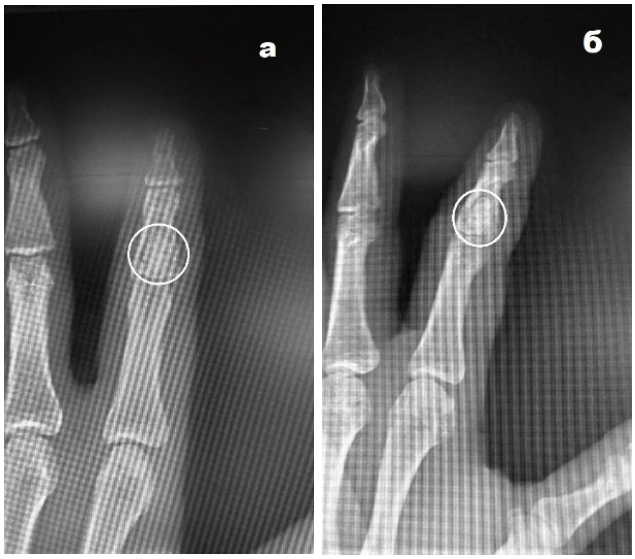

Рисунок 8. Рентгенограммы средней фаланги 2-го пальца правой кисти через 4 недели после операции (а – прямая и б – боковая проекции)

кистевой спицей тыльной поверхности средней фаланги (рис. 4). Выполнен доступ к костно-мозговому каналу. При помощи ложки Фолькмана удалено новообразование (рис. 5). Выполнена санация канала раствором перекиси водорода, а затем спиртовым раствором. Под местной анестезией раствором лидокаина 1 % – 20,0, после 3-кратной обработки операционного поля раствором антисептика (0,5%-ный спиртовой раствор хлоргексидина) выполнен разрез кожного покрова, выделена область 1 костно-фиброзного канала. Выполнены остеоперфорации кистевой спицей передне-боковой поверхности лучевой кости. Осуществлены забор, измельчение и перемешивание фрагментов дистальной части лучевой кости с гранулами из биокерамики «БКС». Костная полость средней фаланги заполнена фрагментированным аутотрансплантатом и гранулами из биокерамики «БКС» (рис. 6). Про-

ведены гемостаз, послойное ушивание раны, наложены асептическая повязка и гипсовый лонгет.

Удаленное новообразование светлого оттенка имело желеобразную консистенцию, было отправлено на гистологическое исследование. В результате диагноз был подтвержден морфологически.

Результаты и обсуждение

Для пациента З. оценены ближайшие результаты хирургического лечения. Осложнений и аллергических реакций отмечено не было. Рана у пациента зажила первичным натяжением без воспаления. В послеоперационном периоде отмечена положительная динамика выздоровления. После внутрикостной резекции и комбинированной костной пластики дефекта восстановлена анатомическая целостность средней фаланги 2-го пальца правой кисти, функции межфаланговых суставов не нарушены. При заполнении костной полости гранулы из биокерамики «БКС», перемешанные с фрагментами аутотрансплантата, рыхло засыпали без подпрессовки, исключая возможность их разрушения и уменьшения пористости, что отрицательно отразилось бы на развитии процесса костеобразования. Объем костного дефекта был заполнен полностью.

Контрольная рентгенография пациенту З. была выполнена на сроках 7 дней, 4 недели и 8 недель (рис. 7, 8) после операции. Швы сняли через 2 недели после операции. Гипсовый лонгет пациенту сняли через 4 недели после операции, предварительно сделав контрольный рентгеновский снимок. После удаления лонгета пациенту были рекомендованы курс ЛФК, массаж в поликлинике по месту жительства и умеренная нагрузка на оперированную фалангу пальца кисти. Рецидива энхондромы после хирургического вмешательства выявлено не было. Деформации средней фаланги 2-го пальца кисти не наблюдалось.

Выводы

1. Предлагаемая методика является альтернативным способом другим видам пластики при замещении костных дефектов, образованных в результате резекции доброкачественных новообразований.

2. Применение гранул из биокерамики «БКС» позволило уменьшить объем изъятого аутотрансплантата из лучевой кости пациента, а следовательно, снизить травматичность хирургического вмешательства в донорской зоне.

3. Использование аутотрансплантата создает благоприятные условия для усиления процесса репарации костной ткани в области костного дефекта, образовавшегося после удаления энхондромы.

4. Показаниями к применению комбинированной костной пластики с использованием гранул из биокерамики «БКС» является наличие пострезекционных костных дефектов в коротких трубчатых костях кисти и их внесуставная локализация.

Литература

1. Серб С. К., Неверов В. А., Дадалов М. И. Опыт применения материала КоллапАн у пациентов с опухолями костей кисти // 2009. № 11. С. 22–23.

2. Мигулева И. Ю., Савотченко А. М., Файн А. М. Практика хирургического лечения энхондром костей кисти с применением биоматериала КоллапАн // Вопросы реконструктивной и пластической хирургии. 2017. № 2 (61). С. 67–76.

3. Долганова Т. И., Моховиков Д. С., Борзунов Д. Ю., Шихалева Н. Г. Динамика кровоснабжения пальцев при лечении пациентов с опухолевыми и опухолеподобными заболеваниями костей кисти методом чрескостного остеосинтеза // Герой ортопедии. 2012. № 3. С. 113–117.

4. Шевцов В. И., Борзунов Д. Ю., Митрофанов А. И., Колчев О. В. Особенности чрескостного остеосинтеза при лечении энхондром костей кисти // Травматология и ортопедия России. 2005. № 2 (35). С. 35–39.

5. Варганов Е. В. Онкология кисти: пластическое замещение костных дефектов материалом КоллапАн на фоне остеосинтеза аппаратами внешней фиксации // Поликлиника. 2014. № 4. С. 1–4.

6. Куфтырев Л. М., Борзунов Д. Ю., Злобин А. В., Митрофанов А. И. Аутопластика пострезекционных дефектов трубчатых костей при лечении доброкачественных опухолей и опухолеподобных заболеваний с использованием чрескостного остеосинтеза // Герой ортопедии. 2004. № 2. С. 16–19.

7. Борзунов Д. Ю., Моховиков Д. С., Осипова Е. В. Количественная оценка восстановительных процессов при реабилитации пациентов с первичными опухолями костей кисти в условиях чрескостного остеосинтеза // Герой ортопедии. 2009. № 3. С. 47–52.

8. Беспальчук А. П. Использование деминерализованных костных трансплантатов в лечении солитарных энхондром кисти // Практикующему врачу. 2004. № 4 (8). С. 56–57.